

A. LACOSTE, C. LÉAUTÉ-LABRÈZE



Définitions de l'hémangiomatose miliaire

HÉMANGIOMATOSE

L'hémangiomatose correspond à l'efflorescence de 5 ou 6, et jusqu'à plusieurs centaines, d'hémangiomes infantiles [1-3]. Les premières descriptions remontent à la fin du XX^e siècle dans la littérature germanique, puis ont été reprises en 1929 par Jaffé [1]. Le terme d'hémangiomatose est plus approprié que celui d'angiomatose par opposition aux angiomes plans. Il n'existe aucun consensus sur le nombre minimum d'hémangiomes, mais la plupart des auteurs s'accordent à dire que le diagnostic d'hémangiomatose peut être retenu à partir de cinq lésions cutanées.

HÉMANGIOMATOSE ET HÉMANGIOMATOSE MILIAIRE

On a l'habitude de distinguer l'hémangiomatose bénigne (fig. 1), où l'on observe seulement des lésions cutanées et dont l'évolution est spontanément favorable [2], et l'hémangiomatose miliaire (fig. 2), où les lésions cutanées, particulièrement nombreuses, s'associent à une atteinte viscérale [1, 2, 4]. En pratique, cette distinction n'est pas toujours aussi nette, ces deux formes cliniques formant plutôt un *continuum*. Il faut également noter qu'une hémangiomatose viscérale, notamment hépatique, peut se voir en cas d'hémangiomes segmentaires (Fishman *in* [5]).

Épidémiologie

La fréquence estimée des hémangiomes cutanés infantiles est de 4 à 10 p. 100 des nourrissons [6]. Plusieurs facteurs de prédisposition ont été isolés : le sexe féminin, l'origine caucasienne, le petit poids de naissance et la prématurité (ces deux facteurs sont étroitement liés et c'est surtout le poids de naissance qui semble le facteur le plus significatif), enfin un geste prénatal invasif ou non [6, 7]. Une étude récente rapporte une fréquence de 2,5 p. 100 d'hémangiomatose sur 1 265 enfants porteurs d'hémangiomes cutanés [6] ; la forme viscérale grave est cependant très rare.

Unité de Dermatologie Pédiatrique, Hôpital Pellegrin-Enfants, 33076 Bordeaux Cedex.

Tirés à part : C. LÉAUTÉ-LABRÈZE, à l'adresse ci-dessus.
E-mail : christine.labreze@chu-bordeaux.fr

Clinique (annexe 1)

Devant une hémangiomatose, il faut en premier lieu faire un examen clinique attentif, général et cutané, sans oublier les muqueuses. Si cet examen est normal, il est inutile de demander des examens complémentaires. Seule une échographie hépatique peut se discuter, car la présence d'un ou plusieurs hémangiomes hépatiques est une indication à une surveillance cardiaque régulière (cf. infra). L'examen clinique doit être renouvelé, en moyenne une fois par mois les 6 premiers mois. Un bilan morphologique ne se justifie que s'il y a une anomalie clinique (hépatomégalie, souffle cardiaque, notion de saignement digestif...).

L'HÉMANGIOMATOSE CUTANÉE

Le plus souvent on observe des hémangiomes infantiles cutanés, plus rarement sous-cutanés ou mixtes (fig. 1 et 2). Leur taille est très variable, de quelques millimètres (« tête d'épingle ») à plusieurs centimètres, et leur répartition ubiquitaire (l'atteinte des muqueuses orale ou génitale est fréquente). Les hémangiomes peuvent être présents à la naissance, mais le plus souvent ils apparaissent dans les premières semaines de vie et, caractéristique de l'hémangiomatose, jusqu'à un âge assez tardif de 12 à 18 mois [8]. Le diagnostic est clinique et la biopsie inutile, sauf dans le cas de lésions sous-cutanées (cf. diagnostic différentiel).

L'HÉMANGIOMATOSE VISCÉRALE

La localisation viscérale la plus fréquente est hépatique

Selon la plupart des auteurs, le risque d'hémangiome hépatique augmente avec le nombre d'hémangiomes cutanés, mais également lorsque le nourrisson présente un hémangiome segmentaire de grande taille (Fishman *in* [5]). Les hémangiomes hépatiques peuvent être asymptomatiques, mais également se compliquer. Il est donc recommandé de faire une échographie hépatique en présence de cinq ou plus hémangiomes cutanés et/ou d'une hépatomégalie [5, 8]. L'hémangiome hépatique est habituellement sphérique, hypoéchogène et homogène. L'IRM est indiquée dans de rares cas, lorsque l'aspect échographique est atypique, ou bien si les lésions sont très étendues ou à haut-débit [5, 8]. Les hémangiomes hépatiques sont hypo-intenses en T1, hyperintenses en T2 et se rehaussent de façon homogène à l'injection de gadolinium.

En pratique, on distingue trois formes d'hémangiomes hépatiques qui sont bien distinctes [5, 8] :

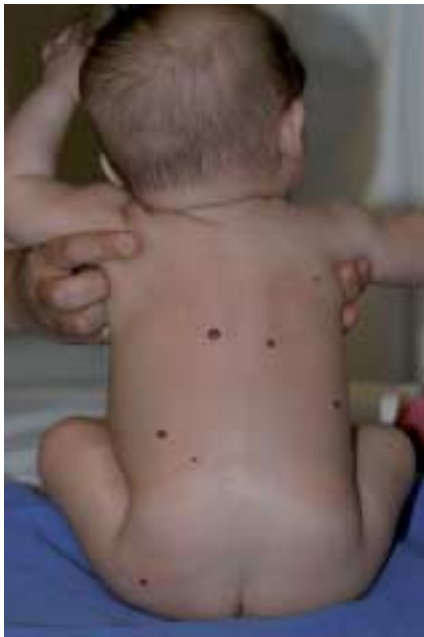

Fig. 1. Hémangiomatose cutanée bénigne.

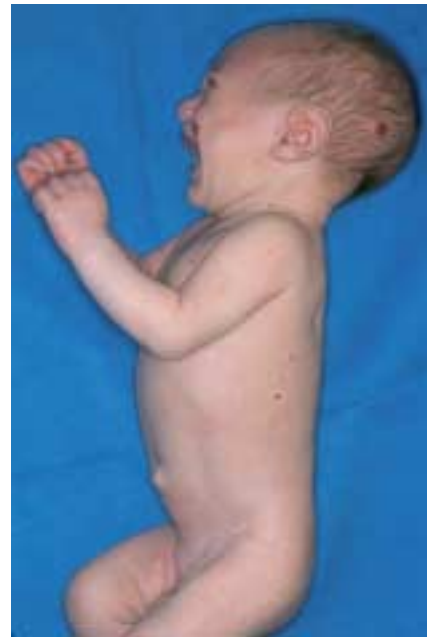

Fig. 2. Hémangiomatose miliaire chez un nourrisson ayant des hémangiomes hépatiques. Les hémangiomes sont de taille variable, de quelques millimètres à 1 ou 2 cm, souvent entourés d'un halo anémique.

– **L'hémangiome focal** : l'hémangiome hépatique focal est souvent diagnostiqué lors d'une échographie anténatale, devant une tumeur vasculaire à haut-débit (présence de shunts artério-veineux (AV) ou porto-veineux (PV)), parfois compliquée d'insuffisance cardiaque. L'hémangiome focal est apparenté au RICH (*Rapidly Involuting Congenital Hemangioma*) ; à la biopsie il est GLUT-1 (marqueur des hémangiomes infantiles) négatif et son involution est spontanée et rapide. Dans ce cas, il n'y a pas d'hémangiomatose cutanée.

– **L'hémangiomatose multifocale** : c'est cette forme qui est associée à des lésions cutanées multiples. On note plusieurs hémangiomes hépatiques, qui sont des hémangiomes infantiles classiques GLUT-1 positifs. L'échographie montre des nodules hypoéchogènes. L'hémangiomatose hépatique multifocale est souvent asymptomatique, mais peut dans de rares cas se compliquer d'insuffisance cardiaque à haut-débit (présence de shunts AV ou PV).

– **L'hémangiomatose diffuse avec hépatomégalie** : le plus souvent il n'y a aucune lésion cutanée, c'est l'hépatomégalie qui est révélatrice. L'imagerie retrouve d'innombrables lésions atypiques envahissant le foie de manière anarchique. L'hémangiomatose diffuse se complique d'effet de masse vers 3 à 4 mois de vie avec compression veineuse (veine cave inférieure, veines porte, rénales, hépatiques), ou thoracique avec détresse respiratoire et syndrome du compartiment abdominal. C'est dans cette situation qu'ont été rapportés les cas d'hypothyroïdie par sécrétion inappropriée d'iodothyronine déiodinase 3 (enzyme dégradant la thyronine). En revanche, ces formes se compliquent rarement d'insuffisance cardiaque. Dans les cas où il est possible d'avoir une biopsie, on retrouve plutôt d'autres tumeurs vasculaires de comportement agressif

comme les hémangioendothéliomes kaposiformes, voire des tumeurs vasculaires malignes. La mortalité est très élevée en phase précoce, mais ces lésions peuvent aussi involuer naturellement et l'hypothyroïdie se résoudre ; elles nécessitent néanmoins des traitements médicaux et chirurgicaux agressifs.

Autres localisations viscérales

– Le tractus gastro-intestinal est la seconde localisation par ordre de fréquence. Le risque est essentiellement hémorragique, parfois sous forme de saignements occultes.

– L'atteinte des voies respiratoires est classique dans les hémangiomes segmentaires dits « en barbe », mais elle peut également se voir en cas d'hémangiomatose et entraîner une obstruction avec un risque vital (atteinte larynx/pharynx/trachée) ou fonctionnel (nez).

– L'atteinte du système nerveux central est exceptionnelle, mais il y a un risque hémorragique pouvant se traduire par des céphalées ou convulsions, et parfois une hydrocéphalie avec hypertension intracrânienne.

– L'atteinte oculaire (hémangiomes palpébraux, orbitaires, iriens, rétiens) est également possible avec un risque d'amblyopie anisométrique (par astigmatisme et/ou myopie), de dystopie (par pression et déplacement du globe ou par développement anormal de l'orbite), de glaucome ou d'hémorragie rétinienne.

Diagnostiques différentiels

DES LÉSIONS CUTANÉES

Il existe quelques diagnostics différentiels qu'il faut connaître ; en cas de doute une biopsie est recommandée.

– La glomangiomatose ou le syndrome de Bean : les lésions sont plutôt de couleur bleutée et de consistance élastique. Elles sont habituellement présentes dès la naissance, mais peuvent continuer à se développer avec l'âge.

– La lymphoendothéliomatose multifocale : récemment individualisée, elle est très rare. Elle se manifeste à la naissance par des macules bleutées ou rouges et une thrombopénie responsable d'un syndrome hémorragique (digestif essentiellement) [9].

– La myofibromatose infantile : elle peut prendre l'aspect d'une hémangiomatose miliaire avec atteinte viscérale (fig. 3) [10].

– Le blueberry muffin baby : les nodules bleu foncé multiples sont néonataux et associés classiquement aux infections fœtales (TORCH syndrome), ou aux anémies chroniques sévères et maladies néoplasiques, comme les leucémies [11].

– L'histiocytose néonatale langerhansienne de type Hashimoto-Pritzker : elle peut prendre une apparence pseudo-hémangiomateuse [12].

– Les leucémies monocytaires et myélomonocytaires : elles sont exceptionnelles chez le petit nourrisson, à type de papulo-nodules fermes, dermo-hypodermiques, parfois hémorragiques et nécrosants.

– La pseudoangiomatose éruptive : elle se voit dans un contexte de virose, elle est rarement néonatale, et parfois familiale [13] (fig. 4).

DES LÉSIONS HÉPATIQUES [5, 8]

Dans ce cas également, c'est la biopsie hépatique qui fera le diagnostic.

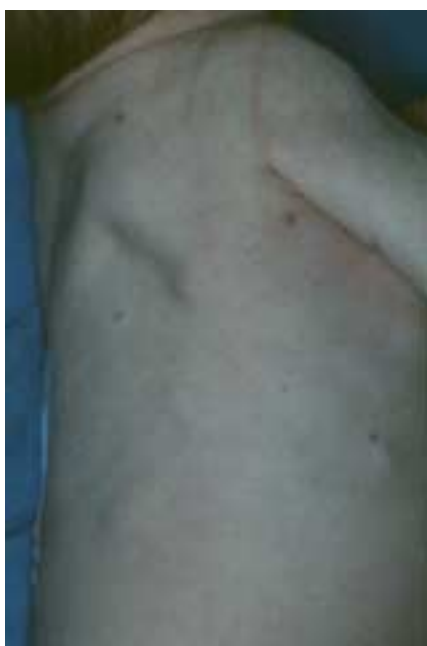

Fig. 3. Myofibromatose infantile dans sa forme diffuse. Les lésions cutanées sont parfois difficiles à différencier des hémangiomes, mais leur consistance est plus ferme. En cas de doute, une biopsie permet de redresser le diagnostic.

On peut confondre l'hémangiomatose avec presque toutes les tumeurs hépatiques : hépatoblastome, neuroblastome métastatique, angiosarcome, hamartome mésenchymateux, métastases de tumeurs placentaires ou maternelles, leucémie myélocytaire néonatale, sans oublier les malformations vasculaires veineuses ou artérielles.

Prise en charge thérapeutique [13, 14]

La régression spontanée des lésions cutanées et viscérales est la règle. Cependant, elles peuvent continuer à apparaître sur une période plus longue que les hémangiomes banals, parfois jusqu'à l'âge de 18 mois [7]. Le traitement est donc limité aux formes d'hémangiomatoses compliquées, et reste le plus souvent symptomatique.

TRAITEMENT MÉDICAL

La corticothérapie générale reste le traitement de première ligne des hémangiomes compliqués ayant un retentissement fonctionnel ou vital. Les posologies varient de 2 à 4 mg/kg/jour d'équivalent prednisone pendant 4 à 12 semaines avant de commencer une décroissance progressive. Il est souhaitable de commencer le traitement précocement pendant la phase de croissance du ou des hémangiomes. La surveillance cardiovasculaire doit être d'autant plus étroite qu'il y a un hémangiome hépatique associé, en raison du risque d'insuffisance cardiaque.

En cas d'échec des corticoïdes, deux options sont proposées : soit l'interféron alfa-2a, soit la vincristine. L'interféron est administré en injection intra-musculaire ou sous-cutanée,

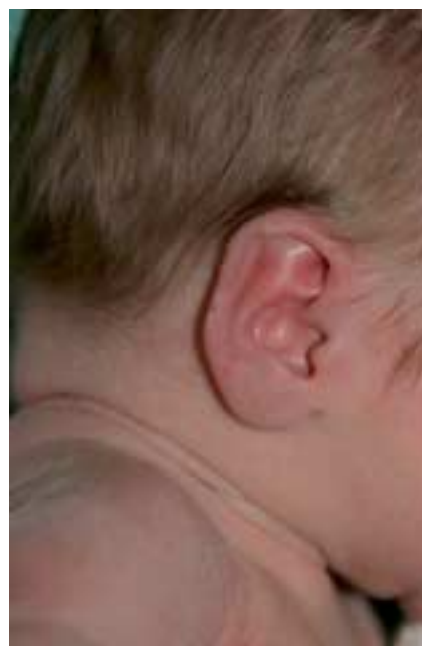

Fig. 4. Pseudo-angiomatose éruptive. Les lésions sont d'apparition rapide, mesurent de 1 à 3 mm, et régressent spontanément en quelques jours.

5 jours par semaine à la posologie initiale de $10^6 \text{U/m}^2/\text{jour}$, puis augmentation progressive jusqu'à 2 à $3 \times 10^6 \text{mU/m}^2$ tous les jours ou trois fois par semaine. Son efficacité est bien documentée, mais assez lente. Les effets secondaires sont bien connus : syndrome pseudo-grippal, hépatite... De rares cas de parésie spastique ont été rapportés chez l'enfant. La vincristine est une autre option intéressante en deuxième ligne après la corticothérapie systémique. Le manque d'étude chez l'enfant ne permet pas de la recommander en première intention.

Un traitement symptomatique peut également être nécessaire. C'est le cas du traitement de l'insuffisance cardiaque et des rares cas d'hypothyroïdie.

TRAITEMENT CHIRURGICAL OU RADIOLOGIQUE INTERVENTIONNEL

Les indications de ces traitements sont rares. Pendant la phase de prolifération des hémangiomes, le recours à la chirurgie est justifié en cas d'obstruction, de déformation d'organe, d'ulcérations ou d'hémorragies récidivantes. Après la phase involutive, les techniques chirurgicales permettent des reprises de cicatrice ou reconstructions d'organe.

Dans le cas particulier des hémangiomes hépatiques, on peut avoir recours à l'embolisation des shunts AV ou PV par radiologie interventionnelle, en cas d'insuffisance cardiaque réfractaire au traitement médical.

L'intérêt du laser est limité dans l'hémangiomatose. Il est utilisé dans le cas d'ulcérations résistantes à une corticothérapie générale et aux soins locaux ou tardivement au stade de séquelles d'hémangiome (télangiectasies...). Le laser CO₂ peut être utile sur les hémangiomes sous-glottiques.

Conclusion

Le terme d'hémangiomatose miliaire doit être réservé aux hémangiomatoses cutanées avec atteinte viscérale. Il existe une grande variabilité clinique et pronostique au sein de l'hémangiomatose miliaire, qui va de l'hémangiomatose hépatique multifocale asymptomatique aux formes digestives ou neurologiques redoutables. Il faut également signaler qu'il existe un risque d'hémangiomatose viscérale dans les hémangiomes segmentaires.

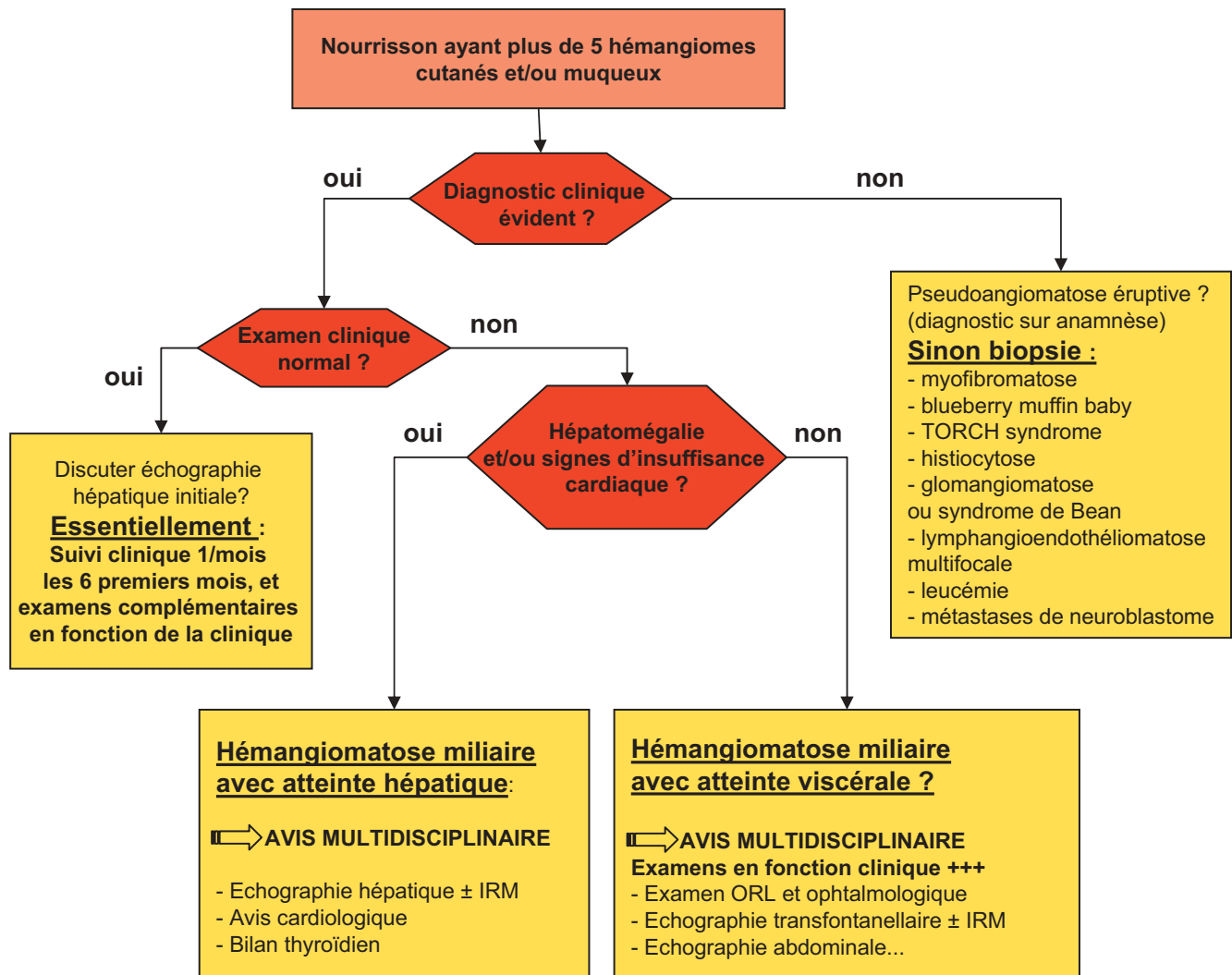
Le bilan initial et le suivi sont essentiellement cliniques, les examens complémentaires seront uniquement réalisés en présence de signes d'appel. Seule l'échographie hépatique

peut se discuter en première intention, car une hémangiomatose hépatique justifie une surveillance cardiovasculaire étroite, ainsi que la réalisation d'un bilan thyroïdien. Les thérapeutiques sont d'efficacité limitée, le traitement étant le plus souvent symptomatique.

Références

- Jaffe RH. Multiple hemangiomas of the skin and of internal organs. *Arch Pathol* 1929;7:44-54.
- Stern JK, Wolf JE, Jaratt M. Benign neonatal hemangiomatosis. *J Am Acad Dermatol* 1981;4:442-5.
- Rothe MJ, Rowse D, Grant-Kels JM. Benign neonatal hemangiomatosis with aggressive growth of cutaneous lesions. *Pediatr Dermatol* 1991;8:140-6.
- Lopriore E, Markhorst DG. Diffuse neonatal hemangiomatosis: new views on diagnostic criteria and prognosis. *Acta Paediatr* 1999;88:93-7.
- Frieden IJ, Haggstrom AN, Drolet BA, Mancini AJ, Friedlander SF, Boon L, et al. Infantile hemangiomas: current knowledge, future directions. Proceedings of a research workshop on infantile hemangiomas. April 7-9, 2005, Bethesda, Maryland. *Pediatr Dermatol* 2005;22:383-406.
- Sebbag N, Lacour JP, Fontas E et le Groupe de Recherche Clinique en Dermatologie Pédiatrique. Hémangiomes : évaluation de l'association aux gestes prénatals et analyse descriptive. Étude cas-témoins. Réunion SFD du 11 janvier 2007.
- Held JL, Haber RS, Silvers DN, Grossman ME. Benign neonatal hemangiomatosis: review and description of a patient with unusually persistent lesions. *Pediatr Dermatol* 1990;7:63-6.
- Kassarjian A, Zurakowski D, Dubois JE, Partiel HJ, Fishman SJ, Burrows PE. Infantile hepatic hemangiomas: clinical and imaging findings and their correlation with therapy. *AJR Am J Roentgenol* 2004;182:785-95.
- North PE, Kahn T, Cordisco MR, Dadras SS, Detmar M, Frieden IJ. Multifocal lymphoendotheliomatosis with thrombocytopenia: a newly recognized clinicopathologic entity. *Arch Dermatol* 2004;140:599-606.
- Léauté-Labrèze C, Labathe MP, Blanc JF, Sanyas P, Dosquet C, Taieb A. Self healing generalized infantile myofibromatosis with elevated urinary bFGF. *Pediatr Dermatol* 2001;18:305-7.
- Smets K, Van Aken S. Foetomaternal haemorrhage and prenatal intracranial bleeding: two more causes of blueberry muffin baby. *Eur J Pediatr* 1998;157:932-4.
- Huang CY, Chao SC, Ho SF, Lee JY. Congenital self-healing reticulo-histiocytosis mimicking diffuse neonatal hemangiomatosis. *Dermatol* 2004;208:138-41.
- Guillot B, Chraïbi H, Girard C, Dereure O, Lalande M, Bessis D. Pseudoangiomatose éruptive du nourrisson et du nouveau-né. *Ann Dermatol Venereol* 2005;132:966-9.
- Stratte EG, Top WD, Johnson CL, Swanson NA. Multimodal management of diffuse neonatal hemangiomatosis. *J Am Acad Dermatol* 1996;34:337-42.

Annexe 1. Arbre décisionnel devant un nourrisson ayant plus de cinq hémangiomes cutanés et/ou muqueux.



Réponses au pré-test

Hémangiomatose miliaire

A. LACOSTE, C. LÉAUTÉ-LABRÈZE, *Ann Dermatol Venerol* 2007;134:694-8.

Réponses au pré-test de la page 693.

- 1. La présence de cinq hémangiomes ou plus est nécessaire pour parler d'hémangiomatose**
VRAI, mais, en revanche, le terme d'hémangiomatose miliaire devrait être réservé à la forme viscérale diffuse.
- 2. Un hémangiome capillaire infantile isolé peut s'associer à une hémangiomatose viscérale**
VRAI, en particulier les grands hémangiomes segmentaires.
- 3. Dans la forme miliaire de l'hémangiomatose, les hémangiomes sont le plus souvent cutanés et peuvent apparaître jusque tardivement au-delà de l'âge d'un an**
VRAI, le plus souvent on observe des hémangiomes purement cutanés. Ils peuvent apparaître jusqu'à l'âge de 18 mois, mais ils sont en général de très petite taille (« en tête d'épingle »).
- 4. Une imagerie cérébrale est indispensable chez un nourrisson présentant une hémangiomatose miliaire**
FAUX, les localisations cérébrales sont possibles, mais elles sont exceptionnelles et ne doivent être recherchées qu'en cas de signe d'appel.
- 5. La plupart des hémangiomatoses du nourrisson sont bénignes et un suivi clinique mensuel est habituellement suffisant**
VRAI, le seul examen « systématique » à discuter est l'échographie hépatique.
- 6. En cas de localisations hépatiques d'une hémangiomatose, une corticothérapie générale est indiquée**
FAUX, les localisations hépatiques peuvent être parfaitement asymptomatiques. Par contre en cas de retentissement sur la fonction cardiaque, un traitement cardiotrope peut être nécessaire.