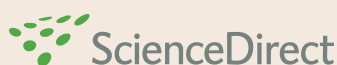



Disponible en ligne sur www.sciencedirect.com



CLINIQUE

Syndrome de *keratitis-ichthyosis-deafness* (KID)

Keratitis-ichthyosis-deafness (KID) syndrome

J. Mazereeuw-Hautier^{a,b}

^a Service de dermatologie, CHU Rangueil, 1, avenue J-Poulhès, TSA 50032, 31059 Toulouse cedex 09, France

^b Service de dermatologie, CHU Purpan et hôpital des Enfants, 330, avenue de Grande-Bretagne, B.P. 3119, 31059 Toulouse cedex 9, France

Reçu le 23 février 2007 ; accepté le 14 novembre 2007

Disponible sur Internet le 24 janvier 2008

Le syndrome de *keratitis-ichthyosis-deafness* (KID) est une affection génétique rare associant : kératite, ichtyose et surdité. Ce syndrome est connu de longue date puisqu'il a été décrit initialement en 1915 par Burns [1]. De nombreux patients ont ensuite été rapportés sous des appellations différentes, jusqu'à ce qu'en 1981, Skinner propose que ces patients soient désignés par l'acronyme KID [2].

Le mode de transmission génétique du syndrome de KID est resté longtemps incertain. Les cas rapportés étaient le plus souvent sporadiques, mais la possibilité d'une transmission autosomique dominante a été suspectée devant la constatation de quelques cas familiaux.

L'étiologie de ce syndrome a été découverte en 2002 par van Steensel [3], Richard et al. [4] qui ont montré que le syndrome de KID était dû à des mutations autosomiques dominantes du gène *GJB2* codant pour la connexine 26. Cette découverte a entraîné un regain d'intérêt pour les connexines.

La famille des connexines comprend une vingtaine de membres qui diffèrent par leur poids moléculaire, leur sélectivité et leur expression tissulaire. Les connexines sont composées de plusieurs domaines formant une structure en boucle (quatre domaines transmembranaires, deux

domaines extracellulaires et trois domaines cytoplasmiques) (Fig. 1). Les connexines s'assemblent entre elles par groupes de six, pour former des connexons (ou hémicanaux). Ces derniers s'assemblent alors symétriquement deux par deux pour former une jonction GAP. La variabilité de l'assemblage des connexines (connexines identiques ou différentes, assemblage entre différents domaines) rend compte des différentes propriétés fonctionnelles des jonctions GAP ainsi que de leur complexité.

La découverte de la responsabilité d'anomalies des connexines dans la genèse de certaines maladies a permis de comprendre le rôle fondamental des jonctions GAP dans l'organisme.

Les jonctions GAP sont des canaux spécialisés permettant à des cellules adjacentes de communiquer entre elles en échangeant à travers leur cytoplasme une variété de molécules de petite taille, seconds messagers et ions. L'immense majorité des cellules de l'organisme communique directement avec leurs voisins par l'intermédiaire des jonctions GAP.

Les jonctions GAP formées de connexines 26 sont présentes dans de nombreux tissus épithéliaux dont la cochlée, l'épiderme, le follicule pileux et les glandes sudorales. L'épiderme et ses annexes utilisent un très grand nombre de connexines différentes formant ainsi une grande variété de jonctions GAP. Ces jonctions GAP coordonnent

Adresse e-mail : mazereeuw-hautier.j@chu-toulouse.fr.

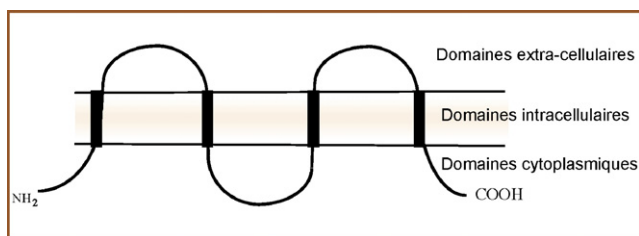


Figure 1. Structure d'une connexine: présence de plusieurs domaines formant une structure en boucle: quatre domaines transmembranaires, deux domaines extracellulaires et trois domaines cytoplasmiques.

une multitude d'activités cellulaires et sont cruciales pour l'homéostasie tissulaire, la prolifération, la différenciation et la réponse cellulaire à un stimulus extérieur.

Les diverses fonctions biologiques des jonctions GAP sont illustrées par la diversité clinique des maladies génétiques liées aux connexines ou «maladies des connexines» [5]. Les connexines impliquées dans ces pathologies sont les connexines 26 ou 30.3 ou 31.

Les autres maladies génétiques dues aux connexines sont cliniquement proches du syndrome de KID. Il s'agit de l'association de kératodermie palmoplantaire et de surdité, du syndrome de Vohwinkel, de l'érythrokratodermie variabilis de Mendes da Costa, de la surdité neurosensorielle et du syndrome de Clouston.

Ces découvertes n'ont cependant pas levé toutes les inconnues sur ces maladies des connexines qui restent mystérieuses. En particulier, les mécanismes cellulaires pouvant expliquer les différences observées entre le phénotype et le génotype restent inexpliqués.

Concernant le syndrome de KID, l'étude de la littérature relève à ce jour un total de 51 patients ayant bénéficié d'une analyse moléculaire, comportant trois séries de respectivement quatre, dix et 14 patients [4,6,7].

Sur le plan cutané, quelle que soit la mutation, les patients présentent de manière constante une peau épaisse, une kératodermie palmoplantaire avec aspect de cuir grossier (Fig. 2), des lésions érythémateuses verruqueuses et un faciès vieilli (Fig. 3).

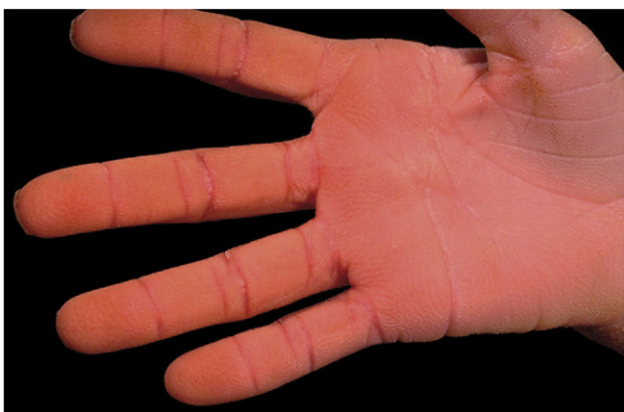


Figure 2. Kératodermie palmoplantaire typique avec aspect à type de cuir grossier.

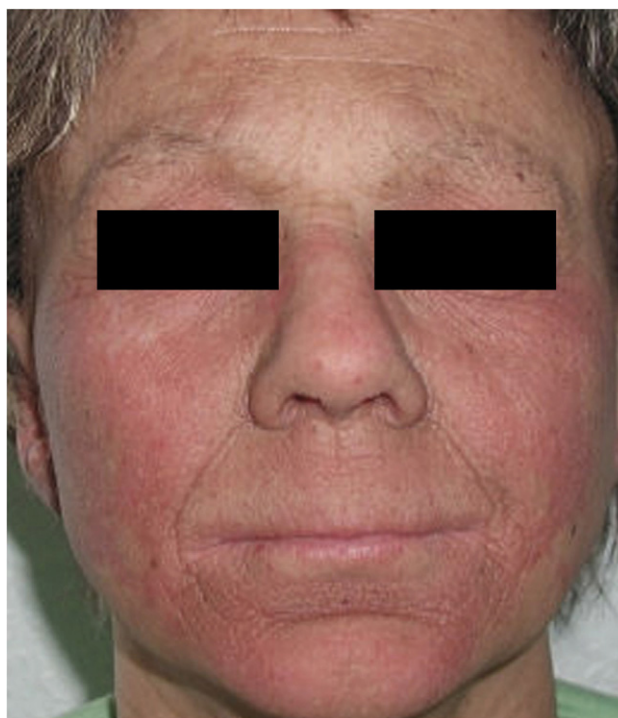

Figure 3. Lésions érythémateuses verruqueuses du visage avec aspect vieilli.

Sur le plan de l'hérédité, les cas familiaux sont plus fréquents que cela a été initialement décrit [7]. Ils restent cependant minoritaires comparés aux cas sporadiques, ce qui pourrait s'expliquer par le fait que les patients ont du mal à fonder une famille en raison de leur aspect très inesthétique. Le syndrome de KID est une affection autosomique dominante, mais les possibilités d'un mosaïcisme germlinal chez un des deux parents ou d'une pénétrance incomplète ont été évoqués devant la constatation d'une famille comportant deux frères et sœurs atteints issus de parents sains [7].

Sur le plan moléculaire, cinq mutations autosomiques dominantes différentes ont été rapportées. La mutation p.Asp50Asn est une mutation récurrente observée chez 81% des patients environ. Les autres mutations ont été rapportées de manière isolée: p.Asp50Tyr (un patient [8]), p.Gly12Arg (un patient [4]), p.Gly45Glu (deux patients [6,9]) et p.Ser17Phe (trois patients [4,7]).

La corrélation génotype-phénotype dans le syndrome de KID a été peu étudiée. Il semble que la mutation p.Gly45Glu soit associée à un pronostic sévère en raison d'un décès très précoce par septicémie [6,9]. Comparés aux patients porteurs de la mutation p.Asp50Asn, les patients porteurs de la mutation p.Ser17Phe semblent présenter une atteinte cutanée plus étendue et plus sévère, ainsi que des infections cutanées quasi permanentes. Ils pourraient également être à plus haut risque de présenter un carcinome de la langue [7].

Le syndrome de KID est une affection sévère et cela pour plusieurs raisons. L'atteinte cutanée est en général très inesthétique et se complique fréquemment de phénomènes de surinfection. Le retentissement sur la vie sociale est

en général majeur. La kératite peut conduire à la cécité et la surdité est généralement sévère. Enfin, les patients présentent un risque élevé de développer des carcinomes spinocellulaires parfois mortels. Ces derniers surviennent le plus souvent entre l'âge de 30 et 40 ans, sur les membres inférieurs et les fesses. Plus exceptionnellement, un carcinome spinocellulaire de la langue peut survenir [7,10,11].

Références

- [1] Burns FS. A case of generalized congenital keratoderma with unusual involvement of eyes, ears and nasal and buccal mucous membranes. *J Cutan Dis* 1915;33:255–60.
- [2] Skinner BA, Greist MC, Norins AL. The keratitis, ichthyosis and deafness (KID) syndrome. *Arch Dermatol* 1981;117:285–9.
- [3] van Geel M, van Steensel MA, Kuster W, Hennies HC, Happle R, Steijlen PM, et al. HID and KID syndromes are associated with the same connexin 26 mutation. *Br J Dermatol* 2002;146:938–42.
- [4] Richard G, Rouan F, Willoughby CE, Brown N, Chung P, Ryyanen M, et al. Missense mutations in GJB2 encoding connexin 26 cause the ectodermal dysplasia keratitis-ichthyosis-deafness syndrome. *Am J Hum Genet* 2002;70:1341–8.
- [5] Richard G. Connexin gene pathology. *Clin Exp Dermatol* 2003;28:397–409.
- [6] Janecke AR, Hennies HC, Günther B, Gansl G, Smolle J, Messmer EM, et al. GJB2 mutations in keratitis-deafness syndrome including its fatal form. *Am J Med Genet* 2005;133:128–31.
- [7] Mazereeuw-Hautier J, Bitoun E, Chevrand-Breton J, Man SY, Bodemer C, Prins C, et al. Keratitis-ichthyosis-deafness (KID) syndrome: disease expression and spectrum of connexin26 (GJB2) mutations in 14 patients. *Br J Dermatol* 2007;156:1015–9.
- [8] Yotsumoto S, Hashiguchi T, Chen X, Ohtake N, Tomitaka A, Akamatsu H, et al. Novel mutations in GJB2 encoding connexin-26 in Japanese patients with keratitis-ichthyosis-deafness syndrome. *Br J Dermatol* 2003;148:649–53.
- [9] Binder B, Hennies HC, Kraschl R, Smolle J. Connexin 26 mutation and keratitis-ichthyosis-deafness (KID) syndrome. *J Dtsch Dermatol Ges* 2005;3:105–8.
- [10] Lancaster L, Fournet LF. Carcinoma of the tongue in a child: report of case. *J Oral Surg* 1969;27:269–70.
- [11] Baden HP, Alper JC. Ichthyosiform dermatosis, keratitis, and deafness. *Arch Dermatol* 1977;113:1701–4.



Disponible en ligne sur www.sciencedirect.com



PRÉ-TEST

Syndrome de *keratitis-ichthyosis-deafness* (KID)

Keratitis-ichthyosis-deafness (KID) syndrome

RÉPONSES

Mazereeuw-Hautier J. Syndrome de Keratitis-ichthyosis-deafness (KID). *Ann Dermatol Venereol* 2008;135:80–82.

Réponse 1. – b

Commentaire. – Faux. Il s'agit d'une affection autosomique dominante.

Réponse 2. – a

Commentaire. – Vrai. Il s'agit de l'association de kératodermie palmoplantaire et de surdité, du syndrome de Vohwinkel, de l'érythrokatodermie variabilis de Mendes da Costa, de la surdité neurosensorielle et du syndrome de Clouston.

Réponse 3. – a

Commentaire. – Vrai.

Réponse 4. – b

Commentaire. – Faux. Les patients sont prédisposés au développement de ce type de cancers cutanés à type de carcinome spinocellulaires.

Réponse 5. – a

Commentaire. – Vrai.

Le pré-test, publié dans ce numéro, est également accessible à l'adresse suivante: *Ann Dermatol Venereol* 2008;135:79.

J. Mazereeuw-Hautier
Service de dermatologie, CHU de Rangueil, 1,
avenue J.-Poulhès, TSA 50032, 31059 Toulouse
cedex 09, France

Adresse e-mail :
mazereeuw-hautier.j@chu-toulouse.fr

DOIs of original articles: [10.1016/j.annder.2007.11.013](https://doi.org/10.1016/j.annder.2007.11.013),
[10.1016/j.annder.2007.12.004](https://doi.org/10.1016/j.annder.2007.12.004).

0151-9638/\$ – see front matter © 2008 Elsevier Masson SAS. Tous droits réservés.
doi:[10.1016/j.annder.2007.12.005](https://doi.org/10.1016/j.annder.2007.12.005)